Ako ďalej pri zlyhaní cievnych prístupov u hemodialyzovaných pacientov?

PhDr. Andrea Krkošková, PhD
MUDr. Jozef Fekete
FMC – dialyzačné služby s.r.o., Ružinov, Bratislava
Bratislava, Ružinov **Jasná 2015**

FRESENIUS MEDICAL CARE

Úvod

NephroCare

Cieľom prednášky je oboznámiť Vás s prípadmi pacientov, ktorým zlyhali cievne prístupy a ich ďalšie riešenie.

KVALITNÁ HEMODIALÝZA – DOBRÝ CIEVNY PRÍSTUP.

Dobrý cievny prístup by mal mať:

- **Dlhú životnosť,**
- **Nízky výskyt komplikácií,**
- **Možnosť opakovanej kanylácie,**
- **Adekvátny krvný prietok.**

Súčasný stav nášho DS (63)

NephroCare

Roky dialýzy	Počet pacientov	Počet cievnych prístupov
0 – 3 rokov	30	112
4 – 6 rokov	15	41
7 – 9 rokov	9	33
Viac ako 9 rokov	9	46

KAZUISTIKA I.

NephroCare

Pacient zaradený do dialyzačného programu od roku 2002 – CHOO 5. št. K/DOQI na podklade chronickej lupusovej glomerulonefritídy.

- **Stav po opakovaných naloženiach AVF na oboch predlaktiach**
- **Stav po opakovaných stenotizáciach na v. brachialis a v. subclavia l. dx. s implantáciou stentu**
- **Závažná aortálna stenóza – stav po AVR mechanickej protéze Sorine Overline**
- **Ischemická choroba srdca, nebolestivá forma**
- **Renálna osteopatia**
- **Stav po trombóze hlavného venózneho systému PHK**
- **Stav po reinplantácií permcath na via VJE l. sin.**
- **Stav po neúspešnom pokuse zaviesť HD CVK cestou v. jugularis sin. - VATS l.dx. (evakuácia koagúl, laváž, biopsia z pleury)**
- **Stav po neúspešnej Tx obličky**

Kazuistika I.

NephroCare

Prehľad cievnych prístupov:

- **8.11.2002 – 1.12. 2002 dočasný CVK vena subclavia I. dx**
- **1.12.2002 – 1.2.2003 dočasný CVK vena subclavia I. dx**
- **1.12.2002 – 2.12.2002 fistula zápästie vľavo (slabý prietok)**
- **2.12. 2002 – 10.12. 2002 fistula zápästie vpravo (slabý prietok)**
- **1.1.2003 – 12.2.2008 fistula rameno brachio-cefalický vľavo (probémy s kanyláciou)**
- **12.2. 2008 – 20.3.2008 vena subclavia I. dx**
- **20. 3. 2008 - 24. 11. 2011 Via vena subclavia l. sin. permanentný katéter (vaskulárny)**
- **31.8.2010 – 24.11.2011 via vena jugularis interna I. sin. – kraniálne**
- **25.11.2011 – 22.1.2013 via véna jugularis interna I. sin. – kraniálne**
- **22.1.2013 – 2.5.2013 via vena jugularis interna I. sin. – kraniálna**
- **2.5.2013 – 2.4.2014 via vena jugularis interna I. sin – kraniálne (odstránenie z dôvodu infekcie)**

- 3.5.2013 – 26.5.2014 fistula rameno brachio-bazilárny vpravo (nízky prietok)
- 3.4.2014 – 16.7.2014 via vena femoralis, dočasný CVK I.dx
- 29.4.2014 – 23.5.2014 via vena femoralis, dočasný CVK I. sin
- 18.6.2014 – fistula femorálna (opakovane revidovaná)

15 cievnych prístupov/ 12 rokov

Po PTA (perkutánna transluminálna angioplastika)

NephroCare

Fistula femorálna

NephroCare

Kazuistika II.

NephroCare

Pacient zaradený do dialyzačného programu od roku 2000 na podklade polycystických obličiek.

- **Stav po náhrade aortálnej chlopne pre kritickú aortálnu postraumatickú stenózu v minulosti – dlhodobo liečená LMWH**
- **Sta po fenestrácií perikardu pre incip. tamponádu na podklade hemoperikardu ako komplikácie krvácavého stavu pri kumarínovej liečbe**
- **Stav po ischemickej NCMP s pravostrannou hemiparézou až hemiplégiou**
- **Divertikulóza hrubého čreva colon ascendes, colon sigmoideum**
- **Stav po hysterektómií a jednostrannej ovarektómií**
- **Sekundárna art. hypertenzia**
- **Sekundárna porucha Ca –P metabolizmu**
- **Polycystická degenerácia pečene**
- **Stav po ureterototómií, stav po urosepse**
- **Stav po opakovanej (3x) operácie hernie prednej brušnej steny**
- **Stav po operácií obličiek pre polycystózu**

Kazuistika II.

NephroCare

Prehľad cievnych prístupov:

- **1.2.2000 – 26.8.2005 – via vena subclavia l. dx. dočasný CVK**
- **26.8.2005 – 29.10.2008 via vena subclavia l. dx. dočasný CVK**
- **29.10.2008 – 29.10.2008 via vena subclavia l. dx. zavedený tunelizovaný CVK**
- **30.10.2008 – 13.6.2009 via vena subclavia l. sin. zavedený tunelizovaný CVK**
- **27.2.2009 – 29.3.2010 fistula rameno brachio-bazilárny vľavo**
- **17.3.2010 – 7.5.2012 zavedený permanentný CVK vena femoralis s vyústením na brušnej dutine (výmena pre prasknutie)**
- **7.5.2012 – 22.5.2012 via vena femoralis l. dx. zavedenie dočasného CVK**
- **22.5.2012 – 7.6.2013 via vena femoralis l. dx. zavedenie permanentného CVK s vyústením na brušnej dutine**
- **7.6.2013 – 9.5.2014 via vena femoralis l.dx. zavedenie permanentného CVK s vyústením na brušnej dutine (odstránený pre krvácanie)**
- **9.5.2014 – 15.5.2014 via vena femoralis l. sin. zavedenie dočasného CVK**
- **13.5.2014 – via vena femoralis l. dx. zavedenie permanentného CVK s vyústením na brušnej dutine**

11 cievnych prístupov/ 15 rokov

Vyústenie permanentného CVK na brušnej stene

NephroCare

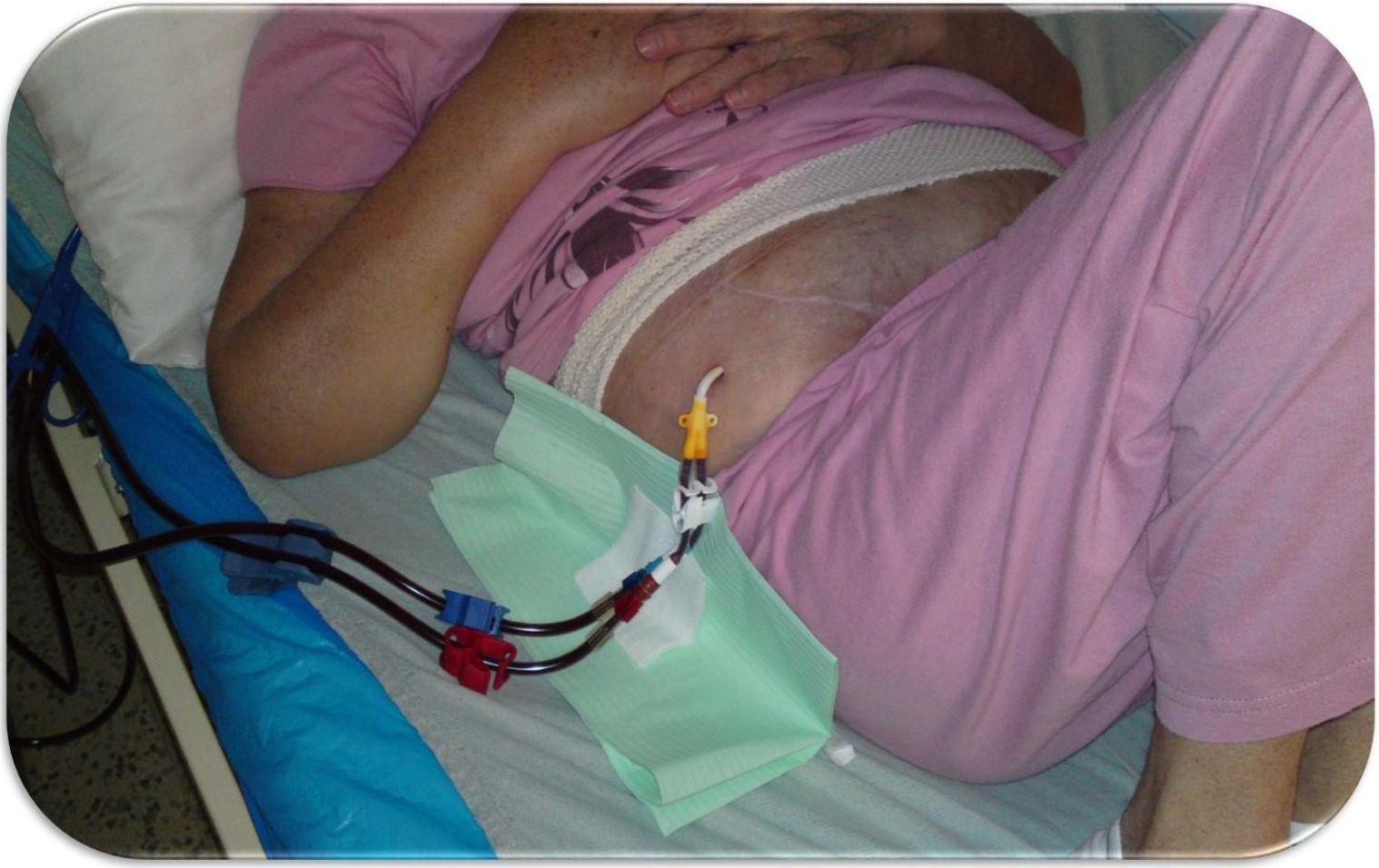

Kazuistika III

NephroCare

Pacient zaradený do dialyzačného programu od roku 2013 – CHOO 5. št. K/DOQI na podklade diabetickej nefropatie a nefroskleróz.

- **Benígna primárna artériová hypertenzia**
- **Diabetes mellitus, typ 2 s viacerými komplikáciami, dekompenzovaný**
- **Chronická ischemická choroba srdca bez AP**
- **Stav po amputácií predkolení bilat. pre diabetickú gangrénu 2009, 2011**
- **Diabetická polyneuropatia, fantómové bolesti DK**
- **Stav po opakovaných zavedeniach CVK**

Prehľad cievnych prístupov:

- **15.11.2013 – 2.1.2014 via vena jugularis interna l. dx. kaudálne dočasný (pacient si doma vytrhol)**
- **3.1. 2014 – 11.1.2014 via vena subclavia l. dx. dočasný (pacient si vytrhol CVK)**
- **16.2.2014 – 15.3.2014 vena femoralis permanentný CVK (pacient si vytrhol CVK)**
- **17.3.2014 – 11.6.2014 via vena jugularis interna l.sin. kraniálne permanentný CVK (pacient si vytrhol CVK počas dialýzy)**
- **12.6.2014 – 20.6.2014 via vena subclavia l.sin. dočasný CVK (pacient si vytrhol CVK)**
- **26.6.2014 – 23.7.2014 via vena subclavia l. sin. dočasný CVK (slabo funkčný CVK)**
- **23.7.2014 – 4.9.2014 via vena subclavia l. dx. dočasný CVK (pacient si vytrhol CVK)**
- **5.9.2014 – 2.10.2014 via vena jugularis interna l. sin. kraniálne permanentný CVK (pacient si vytrhol CVK doma)**
- **8.9.2014 fistula rameno brachio-cefalický vľavo – používaný doteraz, ale opakované revízie (opakovane si vytrháva ihly počas dialýzy)**
- **2.10.2014 – 23.11.2014 via vena jugularis interna l. sin. permanentný CVK (odstránený)**

10 cievnych prístupov/ 1,5 rok

Záver

NephroCare

Ako postupovať u pacientov s komplikovaným cievnym prístupom?

Tx obličky?

PD liečba?

Záver

NephroCare

Čo ďalej?

- **Do úvahy pripadá paliatívna starostlivosť**
- **Zamyslieť sa, ako pacientovi predĺžiť život**
- **Úprava užívania liekov**
- **Nesledovať Kt/V**
- **Sledovať príjem a výdaj tekutín**
- **Diéta**
- **Draslík**
- **Intenzita a kvalita dialýzy – trvanie, počet/týždeň (brať do úvahy nízky prietok – zrazenie, strata krvi, druhá strana psychika pacienta)**

- **ROZHODNUTIA NIE SÚ ĽAHKÉ, ALE MUSÍME NA NE MYSLIEŤ!!!**

ĎAKUJEM ZA POZORNOSŤ

NephroCare